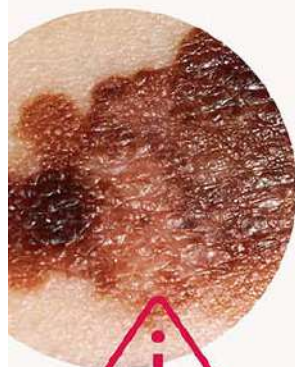

Как правильно самодиагностировать родинки

ЗДРАВООХРАНЕНИЕ
НАЦИОНАЛЬНЫЕ
ПРОЕКТЫ
РОССИИ

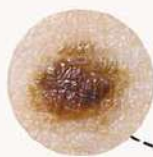


Меланома

Злокачественная
опухоль кожи

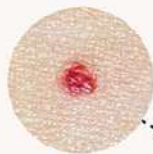
Пигментные родинки

Возникают из-за
переизбытка в клетках
меланина



Сосудистые родинки

Появляются из-за
активного размножения
клеток эндотелия —
внутренней поверхности
стенок сосудов

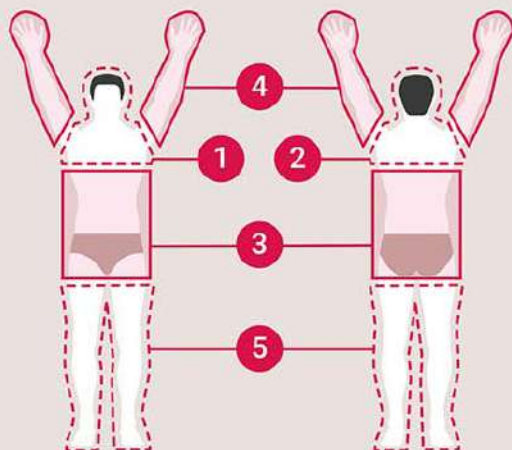


Бородавчатый невус

Выпуклые родинки
бурого или
коричневого цвета



Как правильно самостоятельно обследовать кожу



- 1** Стоя перед большим зеркалом, осмотрите лицо. С помощью фонарика проверьте полость рта, ноздри и ушные раковины. После этого осмотрите шею, плечи, грудь
- 2** С помощью второго зеркала осмотрите кожу за ушами, шею и верхнюю часть спины. Для осмотра кожи головы может понадобиться фен
- 3** Проверьте кожу в области живота, боков, спины, осмотрите область гениталий и ягодиц
- 4** Стоя перед зеркалом поднимите руки и осмотрите их со всех сторон
- 5** Осмотрите ноги в положении сидя: согните одну ногу и с помощью ручного зеркала проверьте все участки кожи, включая ступни и пальцы

Алгоритм первичной диагностики родинки (АККОРД)

А		Асимметрия Края родинки не одинаковые
К		Край Становится неровным, волнообразным
К		Кровоточивость Из родинки начинает идти кровь
О		Окрас Появление крапинок более темного или светлого цвета
Р		Размер Разрастание родинки
Д		Динамика Появление корочек, изменение текстуры

Обнаружили такую родинку и не знаете, что делать дальше?
Рекомендации на официальном портале Минздрава России
об онкологических заболеваниях onco-life.ru

